



ESTRANGULACIÓN SUICIDA ATÍPICA

ATYPICAL SELF-INDUCED STRANGULATION

Pamela Borquez Vera¹, Daniela Quezada Reyes¹, Elvira Miranda Vásquez²,
José Vicente Pachar Lucio³

1. Servicio Médico Legal de Santiago, Chile; Departamento de Tanatología.
2. Servicio Médico Legal de Santiago, Chile; Unidad de Histopatología.
3. Instituto de Medicina legal y Ciencias Forenses de Panamá.

Autor para correspondencia: Pamela Borquez Vera - pamela.borquez@gmail.com.

Dirección: Servicio Médico Legal de Santiago de Chile, Avda. La Paz N° 1012, Comuna Independencia, Código Postal N° 8380447. Teléfono de contacto: 56 227823589.

Resumen

El hallazgo de un cadáver con signos de suspensión y en circunstancias dudosas plantea la posibilidad de que la muerte esté relacionada a la intervención de terceros. Presentamos el caso de un varón de 36 años que fue encontrado muerto, con una compresión cervical mecánica extrínseca, en una vía pública, sin testigos del hecho. Inicialmente, se investigó el caso como un homicidio, con diagnóstico diferencial de suicidio. El estudio exhaustivo del sitio de la muerte, más el examen post-mórtem completo, incluyendo: autopsia, histopatología y toxicología, permitió descartar la posibilidad de la acción de terceros y confirmar la hipótesis diagnóstica de una estrangulación autoinducida, de ubicación atípica, ejecutada con lazo.

Palabras clave

Medicina Forense. Estrangulación a lazo. Suicidio.





Abstract

Finding a suspended body in doubtful circumstances raises the possibility that the manner of death is homicide. We present the case of a 36 years-old male who was found dead, with extrinsic mechanical cervical compression, on a public place, there were no witnesses of the fact. Initially, the case was investigated as a homicide, with differential diagnosis of suicide. The comprehensive analysis of the scene and a complete post-mortem examination: including autopsy, histopathology and toxicology results, allowed us to rule out the possibility of the action of third parties and confirm the hypothesis of a self-induced atypical strangulation.

Key words

Forensic Medicine. Ligature Strangulation. Suicide.

Introducción

La estrangulación por lazo es la constricción cervical que resulta al aplicar una fuerza activa con un elemento mecánico, sin la intervención de la fuerza de gravedad. Puede ser homicida (la mayoría), accidental o suicida^{1,2,3}. En estos últimos casos, debe descartarse -por protocolo- la intervención de terceros (homicidio) y confirmarse efectivamente que se trata de un suicidio, dada la opinión de algunos forenses de que la estrangulación autoinducida (suicidio) con un lazo constrictor alrededor del cuello es posible, pero inusual^{4,5}. Es por eso que la demostración de la etiología autoinducida de la estrangulación por lazo representa un gran desafío para el equipo forense.

El lazo constrictor puede ser parte de cualquier elemento que se enrolle alrededor del cuello, sus características físicas determinan la morfología del o los surco(s). En los homicidios las particularidades de los hallazgos externos e internos, también dependen de la fuerza empleada por el agresor y de la resistencia que oponga la víctima^{1,2}.





La diferenciación entre homicidio y suicidio requiere tanto de la interpretación de la información del lugar del hecho como de los hallazgos de la autopsia. Si se trata de un suicidio, un sitio intacto, sin signos de alteración, y la ausencia de signos de lucha, heridas de defensa o desorden en las vestimentas apoyan esa hipótesis. Encontrar notas suicidas, conocer de intentos suicidas previos o de patología psiquiátrica pre-existente^{1,4,6,7}, igualmente apuntan hacia una etiología suicida. Por otra parte, algunos signos específicos aportan elementos a dicha etiología médico legal, como son las características físicas del lazo constrictor y su disposición alrededor del cuello; la ubicación del nudo; la morfología e intensidad del o los surcos de compresión.

La correlación de los hallazgos del examen externo e interno del cuerpo, así como las lesiones extra-cervicales, la cuantía y distribución de las hemorragias cervicales y las fracturas del esqueleto laringo-hioideo^{3,4,6,8}, confirman o descartan la hipótesis de trabajo. De las dificultades iniciales de abordaje del caso surge la imperiosa necesidad del trabajo en equipo, entre las diferentes instituciones involucradas en la investigación^{4,7}, con el propósito de lograr los objetivos de la investigación.

Presentación del caso

Varón de 36 años, con antecedente de consumo crónico de pasta base de cocaína e ideación suicida. El cadáver fue encontrado frente a su domicilio, sobre la vía pública, en decúbito supino, al lado de un banco y de un árbol mediano. Vestía ordenadamente, las ropas estaban indemnes. Usaba una sudadera con capucha puesta en su cabeza. Enrollada alrededor del cuello, sobre la capucha, se observó una panty media de nylon (lazo) ceñido tensamente y con tres vueltas completas alrededor del cuello. Había un nudo simple en la zona cervical anterior; uno de los extremos del objeto constrictor aseguraba el cierre al comprimirse por debajo de una de las vueltas del lazo, impidiendo de esta manera el deslizamiento de todo el conjunto (Figura 1).





Figura 1. Cadáver en decúbito supino sobre el suelo de cemento, destacando un lazo cervical anudado alrededor del cuello y sobre la sudadera. Se observa una pequeña banqueta y el tronco de un árbol aledaño al cuerpo.

Hallazgos de la autopsia

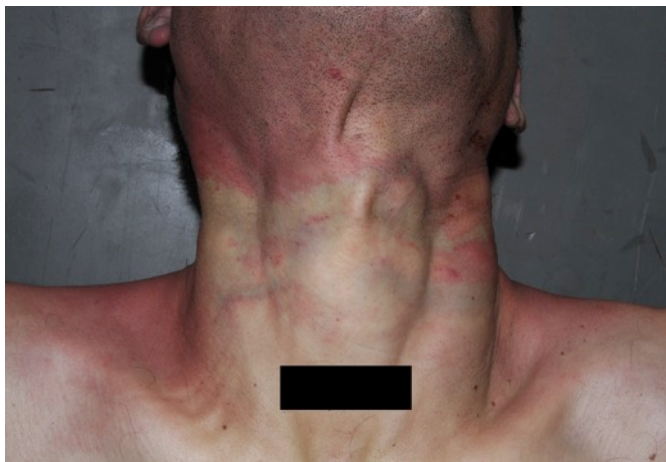

Figura 2: Examen externo del cuello. Zona cervical anterior donde se aprecia un surco equimótico-excoriatiivo, ancho e irregular, con marcada congestión de la piel sobre el límite superior del surco.

En el examen externo se encontró marcada congestión facial, petequias en las conjuntivas, párpados, regiones mastoideas y en el rostro. Había escurrimiento sanguinolento desde el conducto auditivo externo derecho. La lengua estaba dentro de la boca, no presentaba mordeduras.

Alrededor del cuello se apreció una amplia franja pálida de piel, de ancho irregular (surco de compresión completo), que incluía algunas equimosis y excoriaciones pequeñas; en la parte anterior, la zona incluía el área del cartílago tiroideos. Figura 2. Por encima y debajo de la franja sólo había congestión en la piel. En el límite inferior posterior izquierdo se observó la impronta de la trama de una tela: líneas verticales paralelas, blancas y rosadas.

Al examen interno, la disección cervical reveló que la musculatura antero lateral cervical, el esqueleto laringo-hioideo y la glándula tiroides estaban indemnes (Figura 3). Solamente la lengua presentaba abundante hemorragia desde la punta hacia la base, al igual que los músculos del suelo de la boca (Figura 4).

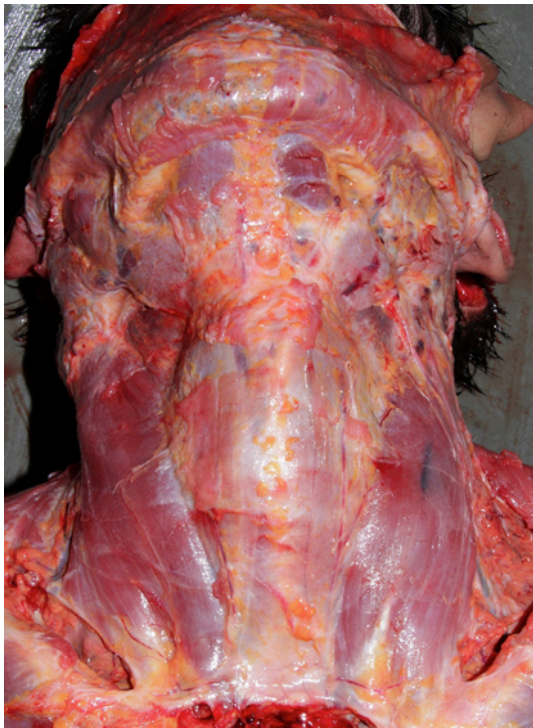

Figura 3: Disecção cervical

Zona cervical anterior. Plano superficial sin lesiones

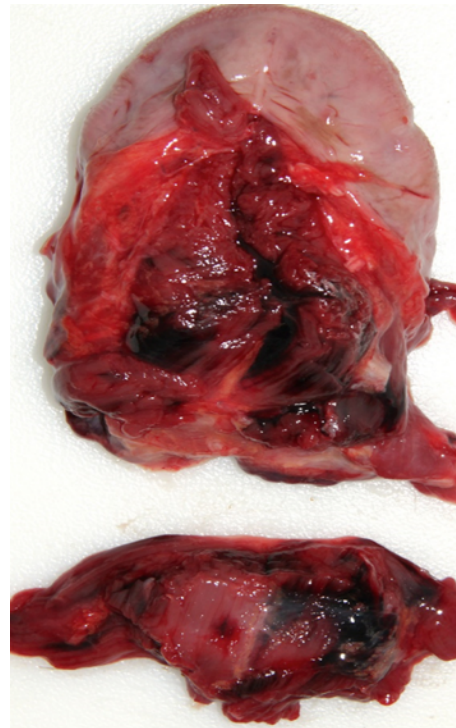


Figura 4: Lengua

Cara ventral y segmento con áreas de hemorragia reciente.

El examen microscópico confirmó las hemorragias recientes en la lengua, más intensas en los cortes de la base y en las amígdalas. Los resultados toxicológicos fueron los siguientes: alcoholemia de 0,43 gr/L, presencia de cocaína, benzoilecgonina y etilbenzoilecgonina en sangre. El valor cuantitativo de cocaína fue de 166 ng/mL.



Discusión

Los casos de estrangulación autoinducida con lazo son infrecuentes, en las labores habituales de un equipo forense. Al comienzo, la investigación debe orientarse a descartar un homicidio, en medio de un escenario complejo, especialmente por la falta de información sobre los antecedentes y circunstancias del hecho.

En nuestro caso, la ausencia de testigos, el hallazgo del cuerpo en la vía pública, la firme compresión cervical por un lazo sobre la ropa, fundamentaban la sospecha de la intervención de un tercero. Por otra parte, la presencia cercana de un banco y un árbol, sugerían la posibilidad de ahorcamiento con suspensión parcial y posterior movilización del cuerpo, por caída o por ayuda de un tercero. No había elementos a favor de una estrangulación accidental.

La autopsia reveló signos inespecíficos: petequias, otorraquia derecha y congestión facial; no se encontraron lesiones traumáticas mayores en el cuello, ni tampoco en otras partes anatómicas, que hicieran sospechar que hubo lucha, defensa, reducción de la movilización y/o un compromiso de la conciencia del fallecido. Al examen interno, las hemorragias en la lengua y en los músculos del suelo de la boca y la indemnidad del resto de las estructuras cervicales argumentan a favor de un firme mecanismo de compresión cervical con lesiones menos severas que las esperadas en aquellas estrangulaciones ocasionadas por un tercero; hallazgos descritos en las estrangulaciones auto inducidas.

Respecto al lazo encontrado alrededor del cuello, la característica blando-elástica del mismo, el número de vueltas, así como la ubicación del nudo y su tensión, explican la fuerza y permanencia in situ del elemento constrictor, de intensidad tal que produjo la compresión firme de los elementos anatómicos del cuello, pero sin lesionar las estructuras internas. Su intensa disposición submandibular explica la hemorragia en la base de la lengua, hallazgo descrito en casos similares. El material del lazo y el hecho de que se encontraba sobre la ropa, elemento intermedio, influyeron en el aspecto final del surco y de las lesiones encontradas en piel (más tenues). El fácil acceso del nudo es otro elemento de apoyo a la hipótesis de la agresión autoinducida, lo encontrado en este caso es compatible con lo descrito en la literatura de la especialidad: tres





vueltas completas alrededor del cuello, nudo simple y antero-lateral asociado a una tensión homogénea del lazo constrictor.

Ponderados estos hallazgos, junto con los resultados de los exámenes de laboratorio y su historial de consumidor crónico de drogas de abuso e ideación suicida, se llegó a la conclusión de que se trataba de un suicidio.

La investigación forense interinstitucional permitió que este caso complejo fuese abordado satisfactoriamente, obteniendo los resultados que se han comentado.

BIBLIOGRAFÍA

1. GisbertCalabuig J.A, Villanueva Cañadas E. Asfíxias Mecánicas. En: Medicina Legal y Toxicología. 6ª ed. Barcelona: Masson; 2004; p.460 – 478.
2. DiMaio VJ, DiMaio D. Asphyxia: Ligature Strangulation. En: Forensic Pathology. 2nd ed. Boca Ratón: CRC; 2001; p.225–277 (257–262).
3. Dolinak D, Matshes E, Lew E. Asphyxia: Hanging and Strangulation. En: Forensic Pathology. Principles and Practice. San Diego: Elsevier Academic Press; 2005; p.201–225 (215–221).
4. Demirci S, Dogan KH, Erkol Z, GunaydinG. Suicide by ligature strangulation: three case reports. Am J Forensic Med Pathol. 2009; 30(4): 369-72.
5. Di Nunno N, Costantinides F, Conticchio G, Mangiardi S, Vimercati L, Di Nunno C. Self-strangulation: an uncommon but not unprecedented suicide method. Am J Forensic Med Pathol. 2002; 23:260–3.
6. Shkrum M, Ramsay D. Asphyxia: Ligature and Suspension Death. En: Forensic Pathology of Trauma. Common Problems for the Pathologist. Totowa, New Jersey: Humana Press; 2007; p.65- 179 (70-107)
7. Badiadka KK1, Kanchan T, D'Souza DH, Subhash K, Vasu S. An unusual case of self-strangulation by ligature. J Forensic Leg Med. 2012; 19(7): 434-6.
8. Maxeiner H, Bockholdt B. Homicidal and suicidal ligature strangulation--a comparison of the post-mortem findings. Forensic Sci Int. 2003; 137(1): 60-6.



Attribution (BY-NC) - (BY) You must give appropriate credit, provide a link to the license, and indicate if changes were made. You may do so in any reasonable manner, but not in any way that suggest the licensor endorses you or your use. (NC) You may not use the material for commercial purposes.

